

**МИНИСТЕРСТВО ЗДРАВООХРАНЕНИЯ И СОЦИАЛЬНОГО РАЗВИТИЯ  
РОССИЙСКОЙ ФЕДЕРАЦИИ**

**ФЕДЕРАЛЬНОЕ МЕДИКО-БИОЛОГИЧЕСКОЕ АГЕНТСТВО**

**ФЕДЕРАЛЬНОЕ ГОСУДАРСТВЕННОЕ УЧРЕЖДЕНИЕ  
«ФЕДЕРАЛЬНЫЙ МЕДИЦИНСКИЙ БИОФИЗИЧЕСКИЙ ЦЕНТР  
ИМ. А.И. БУРНАЗЯНА»**

**«УТВЕРЖДАЮ»**

**Ректор института последипломного  
профессионального образования  
ФМБЦ им. А.И. Бурназяна ФМБА России  
д.м.н., профессор Уйба В.В.**



**« 12 » октября 2010г.**

**ПРИМЕНЕНИЕ ПОЛИХРОМАТИЧЕСКОГО ПОЛЯРИЗОВАННОГО  
НЕКОГЕРЕНТНОГО ИЗЛУЧЕНИЯ  
АППАРАТОВ «БИОПТРОН»  
В КЛИНИЧЕСКОЙ СТОМАТОЛОГИИ**

Методические рекомендации

**Москва  
2010**

## АННОТАЦИЯ

Данные методические рекомендации разработаны на основе обобщенных результатов многолетнего изучения клинической эффективности полихроматического некогерентного поляризованного света (прибор БИОПТРОН) при наиболее распространенных стоматологических заболеваниях. Методические рекомендации предназначены для стоматологов, физиотерапевтов, врачей восстановительной медицины.

### **Список исполнителей:**

#### ***Руководитель темы:***

д.м.н., профессор Котенко К.В., генеральный директор ФМБЦ им. А.И. Бурназяна ФМБА России.

#### ***Авторский коллектив:***

д.м.н., профессор Корчажкина Н.Б.

д.м.н., профессор Олесова В.Н.

д.м.н. Кравченко В.В.

к.м.н. Жазаева З.З.

к.м.н. Рубанченко А.А.

к.м.н. Петрова М.С.

Парникова Т.Г.

Михайлов А.В.

## ВВЕДЕНИЕ

Светолечение, или фототерапия – это применение в лечебных или профилактических целях света с определёнными длинами волн (инфракрасных, видимых и УФ-лучей) от искусственных источников. История фототерапии уходит корнями в глубокую древность. Первым врачом, рекомендовавшим применение солнечных ванн с лечебной целью, был Гиппократ (460-377 гг. до н.э.). В Древней Греции и Древнем Риме на крышах домов устраивали особые площадки – солярии, на которых с оздоровительными и лечебными целями принимались солнечные ванны. В Средние века врачи перестали применять свет как лечебный фактор. Приятное исключение составлял знаменитый Авиценна, который в этот период был горячим сторонником и пропагандистом солнцелечения. В конце XVIII в. начался новый виток возрождения светолечения. В 1815 г. Лебель сконструировал специальный аппарат, позволяющий концентрировать солнечные лучи для лечения больных. С тех пор идея применения концентрированного света составляет одно из важнейших направлений в светолечении.

Золотую страницу в развитие фототерапии вписал датский физиотерапевт Нильс Финзен, который по праву считается основоположником современной фототерапии. В 1896 г. он основал в Копенгагене институт светолечения, где занимался разработкой научных основ фототерапии. В 1903 г. Финзену была присуждена Нобелевская премия в области медицины и физиологии за работы по светолечению.

К концу 1920-х годов в медицине наряду с гелиотерапией стали использоваться все диапазоны света – инфракрасные, видимые и УФ-лучи. С этого времени светотерапия начала чрезвычайно быстро развиваться.

1960-е годы ознаменовались открытием и созданием активного вида светолечения – лазерного излучения, в 1981 году венгерскими учёными было установлено, что биологическая активность лазерного излучения обусловлена прежде всего поляризацией, на основании полученных данных был предложен и научно обоснован новый, более щадящий, мягкий вид светотерапии – поляризованный свет, представляющий полихромное (разные длины волн) некогерентное излучение низкой интенсивности. Практическим воплощением этого метода стал аппарат БИОПТРОН, генерирующий видимую и инфракрасную часть спектра солнечного света (от 480 до 3400 нм), исключая ультрафиолетовый диапазон, что обеспечивает его безопасность для глаз и кожи. Излучение от аппаратов БИОПТРОН, подобно лазерному свету, обладает высокой степенью поляризации (более 95%), что делает его более концентрированным и в биологическом отношении более эффективным. При этом, в отличие от лазерного излучения, этот свет – некогерентный, т.е. волны света не синхронизированы по фазе, поэтому энергетическая нагрузка на кожу при лечении небольшая: с расстояния 10 см плотность мощности составляет в среднем 40 мВт/см<sup>2</sup>, световая энергия в минуту – 2,4 Дж/см<sup>2</sup>.

В экспериментальных и клинических исследованиях были изучены основные механизмы формирования лечебного эффекта полихроматического поляризованного излучения на клеточном, тканевом, системном уровнях и целостном организме. Было установлено, что поляризованный свет оказывает стимулирующее действие на биологические мембраны, повышает активность клеточных ферментов, улучшает тканевое дыхание, обменно-трофические процессы. Особую ценность представляют данные об универсальных механизмах фотомодифицирующего действия поляризованного полихроматического света на форменные элементы крови, что сопровождается усилением продукции иммуноглобу-

линов, фагоцитарной активности, восстановлением и стимуляцией антиинфекционной и противовирусной защиты организма.

В последние годы этот вид светотерапии стал достаточно широко использоваться в клинической практике, однако, в стоматологии не нашел должного применения, в связи с чем, был проведен ряд научных исследований по применению поляризованного полихроматического света при различных стоматологических заболеваниях, а также до и после ортодонтической коррекции деформаций зубных рядов, трансдентальной и дентальной имплантации.

## МАТЕРИАЛЬНО-ТЕХНИЧЕСКОЕ ОБЕСПЕЧЕНИЕ МЕТОДА

Аппараты серии «БИОПТРОН» (Bioptron AG, Швейцария) излучают линейно поляризованный некогерентный полихроматический свет с длиной волны 480 - 3400 нм (от видимого до низкоинтенсивного инфракрасного), при степени поляризации более 95%, удельной мощности 40 мВт/см<sup>2</sup> и плотности потока световой энергии - 2,4 Дж/см<sup>2</sup> в минуту.

«БИОПТРОН» сертифицирован как медицинский прибор, разрешен к лечебному применению Федеральной службой по надзору в сфере здравоохранения и социального развития и включен в Реестр изделий медицинской техники (регистрационное удостоверение ФС № 2006/372 от 30.03.2006 года).

Прибор	Технические характеристики
<b>БИОПТРОН Компакт III</b>	Диаметр фильтра – 4 см Мощность лампы – 20 Вт Удельная мощность – 40 мВт/см <sup>2</sup> Плотность потока световой энергии в мин.–2,4 Дж/см <sup>2</sup> Вес – 0,5 кг
<b>БИОПТРОН Про 1</b>	Диаметр фильтра – 11 см Мощность лампы – 50 Вт Удельная мощность – 40 мВт/см <sup>2</sup> Плотность потока световой энергии в мин.–2,4 Дж/см <sup>2</sup> Вес с настольной стойкой – 3,4 кг Вес с напольной стойкой – 7,8 кг
<b>БИОПТРОН 2</b>	Диаметр фильтра – 15 см Мощность лампы – 90 Вт Удельная мощность – 40 мВт/см <sup>2</sup> Плотность потока световой энергии в мин.–2,4 Дж/см <sup>2</sup> Вес без стойки – 4,3 кг

## **ТЕХНИКА ПОДГОТОВКИ И ОСОБЕННОСТИ ПРОВЕДЕНИЯ ПРОЦЕДУР ФОТОТЕРАПИИ**

При отпуске процедуры фототерапии необходимо руководствоваться правилами отпуска физиотерапевтических процедур и исключить возможность поражения током пациента и персонала. Для этого необходимо до начала процедуры визуально убедиться в целостности корпуса аппарата, проводов и соответствующего стеклянного фильтра. Процедуры отпускаются непосредственно на обнаженные чистые участки кожи или слизистой оболочки – в положении пациента сидя или лежа. Защита глаз в процессе лечения не требуется. Корпус аппарата устанавливают или держат так, чтобы угол падения излучения на участок воздействия был близок к 90°. Процедуры проводят ежедневно, 1-2 раза в день. При назначении местной лекарственной терапии медикаментозные средства наносят на область лечения до или сразу после сеанса светотерапии.

### **Методика проведения процедур полихроматического поляризованного света**

Для воздействия полихроматическим поляризованным светом был использован аппарат БИОПТРОН Компакт III. Воздействие осуществляют, направляя луч поляризованного света на патологическую область (на межзубные сосочки десны и по маргинальному краю) с расстояния 1-3 см в течение 2-3 минут на каждое поле с общей продолжительностью не более 10 минут. На курс 8-10 ежедневных процедур.

### **Методика проведения процедур фотофореза холисала**

Непосредственно перед проведением процедуры на слизистую оболочку в области патологического поражения наносим гель Холисала, затем проводим воздействие полихроматическим поляризованным светом по выше описанной методике. На курс 8-10 ежедневных процедур.

### **Методика проведения лазерной терапии**

Процедуру лазерной терапии осуществляли с помощью отечественного лазерного генератора «АЗОР-2К-02». Воздействие импульсным инфракрасным лазерным излучением проводили дистанционно, на расстоянии 1 см над областью патологического очага с оральной и вестибулярной стороны, по лабильной методике, при частоте 1500 Гц, длине волны 0,89 мкм, мощностью в импульсе 5-7 Вт, время экспозиции 3 минуты на одно поле. На курс лечения 8-10 ежедневных процедур.

## **ПОКАЗАНИЯ К ЛЕЧЕНИЮ ПОЛИХРОМАТИЧЕСКИМ ПОЛЯРИЗОВАННЫМ ИЗЛУЧЕНИЕМ АППАРАТА «БИОПТРОН» В СТОМАТОЛОГИИ**

Светотерапия от аппарата «БИОПТРОН» может использоваться в качестве монотерапии и/или в фотофорезе с лекарственными веществами при следующих показаниях:

- Заболевания пародонта воспалительно-деструктивного и дистрофического характера

- (пародонтоз, пародонтит, гингивит и др.);
- в послеоперационном периоде: после кюретажа, гингивозектомии, гингивотомии, имплантации и др.);
  - заболевания слизистой оболочки полости рта и красной каймы губ (герпесные поражения, афтозные стоматиты, язвенно-некротический стоматит Венсона, трещины и др.);
  - невриты лицевого нерва и невралгии;
  - воспалительные и травматические повреждения челюстно-лицевой области;
  - до и после ортодонтической коррекции деформаций зубных рядов (установка брекет-систем);
  - после трансдентальной и дентальной имплантации.

## **ПРОТИВОПОКАЗАНИЯ К ЛЕЧЕНИЮ ПОЛИХРОМАТИЧЕСКИМ ПОЛЯРИЗОВАННЫМ ИЗЛУЧЕНИЕМ АППАРАТА «БИОПТРОН»**

### **Общие:**

1. Общие противопоказания к физиотерапии;
2. Злокачественные новообразования любой локализации;
3. Все формы туберкулеза в активной стадии (БК+);
4. Острые нарушения мозгового кровообращения (головного и спинного мозга);
5. Наличие абсолютных показаний к оперативному вмешательству или применению других специальных методов лечения;
6. Психические заболевания с изменениями личности;
7. Инфекционные заболевания в острой форме.

### **Относительные:**

1. Фотодерматозы;
2. Заболевания внутренних органов в стадии декомпенсации;
3. Индивидуальная непереносимость метода и негативное отношение пациента к методике лечения.

## **СПЕЦИАЛЬНЫЕ МЕТОДЫ ИССЛЕДОВАНИЯ, ИСПОЛЬЗУЕМЫЕ ДЛЯ ОЦЕНКИ ЭФФЕКТИВНОСТИ ФОТОТЕРАПИИ:**

1. **Изучение индексов:** гигиенические индексы Грина-Вермиллиона (ОHI-S), Федорова-Володкиной - для качественной и количественной оценки уровня гигиены полости рта; гингивальные индексы Силнес-Лоу и Мюлеманна (SBI) - для изучения состояния десны и степени ее кровоточивости; пародонтальный индекс Рамфиорда – для изучения воспаления и ретракции десны и глубины патологических зубодесневых карманов.
2. **Локальная термометрия десен** в периимплантантной области с помощью портативного термометра ТПМ-2-ОТ.
3. **Цитологическое исследование смешанной слюны и десневой жидкости** для изучения качественного и количественного состава клеточных элементов (лейкоцитов и эпителиальных клеток) и индекса дифференцировки клеток.
4. **Бактериологический метод исследования** для количественной оценки микрофлоры пародонтального кармана и идентификации анаэробных бактерий.

- 5. Микробиологическое исследование зубной бляшки** с целью идентификации анаэробных бактерий общепринятым методом, с использованием тест-систем AP1-20 А и AP1-20 Strept. Для количественного исследования микрофлоры использовали технику анаэробного и аэробного культивирования.
- 6. Лазерная доплеровская флоуметрия (ЛДФ)** от аппарата «ЛАКК-01» (НПО «Лазма») - для оценки состояния локальной микроциркуляции в области патологического процесса, с оценкой показателей уровня капиллярного кровотока (М) и вазомоторной активности микрососудов (Кv) и общей интенсивности микроциркуляции (δ).
- 7. Иммунологические методы исследования** включали изучение локального иммунитета полости рта по содержанию секреторного иммуноглобулина А в слюне (методика Mancini G.C., 1965) и неспецифических факторов защиты (ФАЛ – фагоцитарная активность лейкоцитов, ФИ – фагоцитарный индекс и лизоцим в слюне).

## **ПРИМЕНЕНИЕ ФОТОТЕРАПИИ ПОЛИХРОМАТИЧЕСКИМ ПОЛЯРИЗОВАННЫМ СВЕТОМ ДЛЯ ЛЕЧЕНИЯ ХРОНИЧЕСКОГО ГИНГИВИТА**

Было проведено обследование и лечение 60 больных хроническим гингивитом, средний возраст которых составил  $33,2 \pm 3,6$  года. Все наблюдаемые больные были разделены на 3 сопоставимые по клинико-функциональным характеристикам группы: основная – 20 больных, которым на фоне базисного стоматологического комплекса проводилось лечение полихроматическим поляризованным светом; сравнение – 20 больных, которым на фоне базисного стоматологического комплекса проводилось лечение низкоинтенсивным лазерным излучением инфракрасного диапазона (НИЛИ) и контроль – 20 больных, которым проводилось стандартное лечение местно на область патологического процесса, включающее профессиональную гигиену и антисептические средства.

### **Результаты исследований**

Для выявления особенностей влияния фототерапии с использованием полихроматического некогерентного поляризованного света и низкоинтенсивного лазерного излучения инфракрасного диапазона (НИЛИ) было проведено исследование по их влиянию на клиническую симптоматику у больных хроническим катаральным гингивитом.

В исходном состоянии больные в 50% случаев предъявляли жалобы на боль и кровоточивость в области десен, которые возникали при приеме твердой пищи, чистке зубов и надавливании, у 55% отмечалось повышенное слюноотделение, в 55% жжение, в 60% распирание в области десен и наличие неприятного запаха изо рта почти у 1/3 больных, что связано с наличием наддесневых зубных отложений. Субъективные признаки воспаления десны подтверждались объективно (болезненность при инструментальном исследовании в 65%, отек и гиперемия десны в области патологического процесса - в 35% и 50% случаев соответственно, мягкий на зубный налет у 45% больных).

Под влиянием курса различных методов фототерапии было выявлено преимущество полихроматического поляризованного света, что подтверждалось исчезновением в 100% случаев всех жалоб, в то время как, после лечения НИЛИ в 10-15% случаев сохранялись отдельные жалобы на нерезко выраженные проявления заболевания (кровоточивость и жжение в полости рта). У больных контрольной группы, несмотря на улучшение стомато-

логического статуса, даже после курса лечения еще в 35% случаев сохранялись различные проявления заболевания.

Подобная динамика отмечалась при изучении гигиенических индексов Федорова-Володкиной (табл.1) и Грин-Вермиллиона (ОHI-S), и гингивальных индексов Силнес-Лоу и Мюлеманна, отражающих состояние кровоточивости десен, одного из важных признаков катарального гингивита.

**Таблица 1**

Динамика показателей индекса Федорова-Володкиной у больных хроническим гингивитом под влиянием фототерапии ( $M \pm m$ )

Период проведения исследования	Методы лечения		
	Основная (n=20)	Сравнение (n=20)	Контроль (n=20)
Норма	0,76 ±0,03		
До лечения	2,22±0,07 P1***	2,24±0,09 P1***	2,23±0,08 P1***
После 5-и процедур	1,10±0,03 P1**, P2***	1,42±0,06 P1**, P2***	1,62±0,09 P1***, P2***, P3*
После курса лечения	0,72±0,09 P2***	0,95±0,07 P2***	1,32±0,06 P1***, P2***, P3***
Через 3 месяца	0,74±0,07 P2***	0,86±0,07 P2***	1,42±0,09 P1***, P2*, P3***
Через 6 месяцев	0,84±0,09 P2***	0,97±0,09 P2***	1,68±0,1 P1***, P2*, P3***
Через год	0,89±0,07 P2***	0,96±0,09 P2***	2,17±0,1 P1***, P3***

Примечание: P1 – сравнение с нормой, P2 – сравнение с показателями до лечения, P3 – сравнение между группами; \* -  $p < 0,05$ ; \*\* -  $p < 0,01$ ; \*\*\* -  $p < 0,001$ .

Под влиянием фототерапии наблюдалось повышение качества гигиены полости рта, также более значимое при применении поляризованного полихроматического света, что подтверждалось высокодостоверным снижением значений индексов Грин-Вермиллиона (ОHI-S) и Федорова-Володкиной, Силнес-Лоу и Мюлеманна более чем в 2 раза уже после 5-и процедур. После курса фототерапии эти результаты становились еще более выраженными и значения изучаемых гигиенических индексов не отличались от значений нормы. Полученные результаты сохранялись в течение всего периода наблюдения (до 1 года).

Под влиянием местной базисной терапии, хотя и отмечалось достоверное снижение значений гигиенических индексов, однако уже через 3 месяца наблюдалась тенденция к их повышению, через 6 месяцев имела достоверная отрицательная динамика, а через год значения этих индексов не отличались от исходного уровня.

При цитологическом исследовании количества лейкоцитов в слюне в исходном состоянии у наблюдаемых больных выявлялся выраженный лейкоцитоз, о чем свидетельствовало



превышение количества лейкоцитов в 5,3 раза по сравнению с нормой (табл.2).

### Таблица 2

Динамика количества лейкоцитов в слюне у больных хроническим катаральным гингивитом под влиянием различных методов фототерапии

Период исследования	Группы больных		
	основная (n=15)	Сравнение (n=15)	Контроль (n=15)
Норма	0,8±0,1		
До лечения	4,2±0,1 P1***	4,4±0,2 P1***	4,3±0,2 P1***
После 5-и процедур	1,5±0,1 P2***	1,7±0,12 P2***	3,8±0,2 P1***, P3***
После курса лечения	0,8±0,1 P2***	1,0±0,1 P2***	3,1±0,22 P1**, P2*, P3***
Через 3 месяца	0,84±0,06 P2***	0,85±0,07 P2***	3,6±0,2 P1*, P2∞, P3***

Примечание: P1 - достоверность различий по сравнению с нормой; P2 – достоверность различий до и после лечения; P < \* - 0,05; \*\* - 0,01; \*\*\* - 0,001; ∞ - тенденция.

После 5-и процедур фототерапии наблюдалось достоверно значимое снижение лейкоцитов и эпителиальных клеток (в 2,8 и 4,2 раза соответственно). После курса это снижение становилось более выраженным и достигало значений нормы. Эти результаты сохранялись в течение 3 месяцев. В контрольной группе были получены достоверно менее значимые результаты.

При обследовании больных хроническим катаральным гингивитом методом ЛДФ было выявлено снижение уровня капиллярного кровотока (M) в 1,9 раза за счет уменьшения вазомоторной активности микрососудов (Kv) в 1,76 раза и общей интенсивности микроциркуляции (δ) в 1,9 раза (табл.3).

Под влиянием фототерапии более существенная коррекция микроциркуляторных нарушений также наблюдалась при применении поляризованного полихроматического света, о чем свидетельствовало полное устранение микроциркуляторных нарушений до уровня здоровых лиц. При применении НИЛИ, несмотря на высокостатистически значимые сдвиги в изучаемых показателях микроциркуляции, они не достигали уровня здоровых лиц. У больных контрольной группы отмечалась лишь тенденция к улучшению таких показателей, как уровень капиллярного кровотока (M) и вазомоторная активность микрососудов (Kv).

**Таблица 3**

Динамика показателей капиллярного кровотока у больных хроническим катаральным гингивитом по данным ЛДФ под влиянием курса фототерапии ( $M \pm m$ )

Изучаемый показатель ЛДФ	Здоровые лица (n = 20)	До лечения (n = 60)	После лечения		
			основная (n = 20)	сравнение (n = 20)	контроль (n = 20)
M усл.ед.	18,2±1,2	9,6±0,8 P1***	19,1±1,0 P2***	14,3±0,9 P1**, P2*, P3**	10,7±1,3 P1***, P3***
Kv (%)	16,0±1,1	8,1±0,1 P1***	17,1±1,0 P2***	13,1±0,9 P1**, P2**, P3**	9,6±0,7 P1***, P3***
δ усл.ед.	4,4±0,1	2,3±0,1 P1***	4,2±0,1 P2***	3,4±0,2 P1*, P2*, P3*	2,6±0,12 P1***, P3***

Примечание: P1 – сравнение с нормой, P2 – сравнение с показателями до лечения, P3 – сравнение между группами; \* -  $p < 0,05$ ; \*\* -  $p < 0,01$ ; \*\*\* -  $p < 0,001$ .

При изучении влияния фототерапии с использованием поляризованного света и низкоинтенсивного лазерного излучения инфракрасного диапазона на состояние неспецифической резистентности полости рта и локального иммунитета были получены близкие результаты, свидетельствующие о выраженном корригирующем действии этих методов фототерапии, что проявлялось в восстановлении до значений физиологической нормы всех изучаемых показателей. При применении базисной медикаментозной терапии отмечалась лишь позитивная тенденция этих показателей, однако и после курса лечения они еще были достоверно снижены по сравнению с нормой, фагоцитарная активность - в 1,33 раза, фагоцитарный индекс - в 1,5 раза, секреторный иммуноглобулин А в слюне - в 1,5 раза.

**Клиническая эффективность.** Сравнительная оценка регресса клинической симптоматики и динамики специальных методов исследования выявила преимущество фототерапии с использованием поляризованного полихроматического света (95%), по сравнению с применением низкоинтенсивного лазерного излучения инфракрасного диапазона (80%) и, особенно, с медикаментозной терапией (65%).

Полученные результаты подтверждались данными отдаленных наблюдений. Достигнутая ремиссия после применения фототерапии сохранялась в течение года у всех больных, в то время как после применения медикаментозной терапии в 75% случаев ремиссия сохранялась до 6-и месяцев и лишь у 25% больных – от 9 до 11 месяцев.

Таким образом, эффективность применения поляризованного полихроматического света выше, по всей вероятности за счет более выраженного корригирующего влияния на один из важнейших патогенетических механизмов хронического катарального гингивита – микроциркуляторные нарушения, что делает применение этого метода предпочтительным при воспалительных процессах в тканях пародонта.

## ПРИМЕНЕНИЕ ПОЛЯРИЗОВАННОГО ПОЛИХРОМАТИЧЕСКОГО СВЕТА В ЛЕЧЕНИИ ГЕНЕРАЛИЗОВАННОГО ПАРОДОНТИТА

Были обследованы 80 больных хроническим пародонтитом (40 из них были с легкой и 40 – со средней степенью тяжести), средний возраст составил  $42,6 \pm 2,4$  года, которые были разделены на 2 сопоставимые по клинико-функциональным характеристикам группы – основную и контрольную: I группа (основная) – 40 пациентов (20 - с легкой и 20 - со средней степенью тяжести заболевания), которым проводились воздействия поляризованным светом от аппарата «БИОПТРОН Компакт III» локально на область десны на фоне пародонтального и медикаментозного лечения, II группа (контрольная) – 40 пациентов (20 - с легкой и 20 - со средней степенью тяжести заболевания), которым с первого дня обращения в течение 10-12 дней проводили стандартное, аналогичное таковому в основной группе, пародонтологическое лечение, включающее: гигиеническую обработку полости рта, удаление назубных отложений, аппликации на десны антимикробных и противовоспалительных препаратов.

### Результаты исследований

В исходном состоянии у обследованных больных выявлялись различные клинические проявления хронического генерализованного пародонтита, характер и степень выраженности которых зависели от степени тяжести заболевания. Как при легкой, так и средней степени тяжести центральное место в клинической симптоматике занимали кровоточивость десен при чистке зубов и при откусывании жестких фруктов, неприятный запах изо рта, зубной налет и камень, болевой синдром при надавливании, жевании твердой пищи на стороне воспалительного процесса, пародонтальные карманы, гиперемия и отек слизистой десны. При стоматологическом обследовании с использованием гигиенических и пародонтального индексов было выявлено значительное их повышение по сравнению с нормой (в среднем в 2,6 и в 4,0 раза соответственно).

При микробиологическом обследовании микрофлоры зубной бляшки у наблюдаемых больных отмечалась диссоциация микробного пейзажа в виде нарушения соотношения сапрофитной и условно-патогенной флоры, особенно у больных хроническим генерализованным пародонтитом средней тяжести за счет повышения условно-патогенной и появления патогенной флоры, никогда не встречающейся у здоровых лиц, что собственно лежит в основе особенностей клинического течения заболевания.

Изучение состояния микроциркуляции методом ЛДФ у больных хроническим генерализованным пародонтитом выявило наличие уже при легкой степени тяжести существенной дисциркуляции в микроциркуляторном русле по сравнению с показателями у здоровых лиц. Отмечалось достоверное снижение (в 1,5 раза) уровня капиллярного кровотока в тканях пародонта, что, по мнению ряда авторов, связано с падением уровня перфузии крови. Еще более значимо (в 2,2 раза) этот показатель снижался у больных со средней степенью тяжести заболевания.

Полученные результаты свидетельствовали о резкой гипоксии и веноулярном застое в тканях пародонта у больных хроническим генерализованным пародонтитом, как в основной, так и в контрольной группах.

После курса лечения у подавляющего числа больных основной группы с легкой степе-

ную течения заболевания (в среднем у 89,5%) отмечалось купирование основных клинических проявлений, в то время как под влиянием медикаментозного лечения за этот период времени клиническая симптоматика сохранялась еще в среднем у 40,6% больных.

У больных хроническим генерализованным пародонтитом средней тяжести, хотя и были получены менее выраженные результаты по сравнению с больными легкой степени заболевания, однако также выявлялось явное преимущество применения поляризованного полихроматического света и уже после 5-и процедур почти в 2 раза чаще купировались локальные проявления воспаления (в среднем у 70% больных) по сравнению с контрольной группой (в среднем у 36% больных).

Еще более значимо такое преимущество фототерапии по сравнению с медикаментозной терапией выявлялось после курсовых воздействий.

Так, при хроническом генерализованном пародонтите легкой степени лишь у единичных больных оставались нерезко выраженные проявления заболевания, такие как наличие карманов, которые не превышали 1 мм, в то время как при медикаментозной терапии в среднем в 25% случаев еще сохранялись признаки локального воспаления.

При средней степени тяжести заболевания также были получены более значимые результаты после применения поляризованного полихроматического света по сравнению с медикаментозной терапией (в среднем у 86% и 64% больных соответственно). Лишь у единичных больных сохранялись нерезко выраженные признаки локального воспаления. Это проявлялось не только купированием основных жалоб, но и улучшением состояния тканей пародонта в виде исчезновения отека и гиперемии десны, которая приобретала бледно-розовую окраску, плотноэластическую консистенцию, правильную конфигурацию сосочков и десневого края. У большинства больных (89%) прекращались кровоточивость десен и неприятные ощущения в деснах при жевательной нагрузке и чистке зубов.

У больных контрольной группы отмечалась подобная, но менее значимая позитивная динамика.

Регресс клинической симптоматики подтверждался и результатами динамики показателей гигиенических и пародонтального индекса.

Так, после курса фототерапии, несмотря на разные исходные данные у больных хроническим генерализованным пародонтитом легкой и средней степени тяжести, повышалось качество гигиены полости рта до уровня здоровых лиц, о чем свидетельствовало восстановление до нормальных значений показателей гигиенических индексов Федорова-Володкиной, Грин-Вермиллиона и Силнес-Лоу. Причем качество гигиены, достигнутое после курса физиотерапевтических воздействий, сохранялось до 6-и месяцев, при условии соблюдения рекомендаций по гигиенической обработке полости рта и зубов.

У больных контрольной группы, несмотря на достоверное улучшение качества гигиены полости рта после курса медикаментозной терапии, показатели гигиенических индексов не достигали значений нормы. Так индекс Федорова-Володкиной еще в 1,56 раза при легкой и в 2,0 раза при средней степени тяжести течения заболевания превышал значения нормы, что сохранялось и при обследовании через 6 месяцев.

Результаты микробиологического исследования, проведенного после курса фототерапии в сравнительном аспекте с медикаментозной терапией, выявили наличие выраженного антибактериального эффекта поляризованного полихроматического света, что подтверждалось восстановлением микробного пейзажа до уровня здоровых лиц не только при легкой, но и при средней степени тяжести заболевания. Обращает на себя внимание значительное снижение условно-патогенной и исчезновение патогенной флоры, в том

числе кандиды, на фоне повышения до уровня здоровых лиц количественного представления сапрофитной флоры. Это особенно важно в связи с тем, что именно сапрофитная флора, по современным представлениям, рассматривается как важный фактор неспецифической резистентной защиты полости рта, предупреждающий возникновение обострений при любых воспалительных заболеваниях тканей пародонта.

Под влиянием медикаментозной терапии, хотя и снижалась концентрация агрессивной патогенной флоры, однако это не сопровождалось восстановлением сапрофитной флоры. На этом фоне не только не уменьшалась концентрация колоний грибов типа *Candida albicans*, а наблюдался даже незначительный их рост, что может рассматриваться как неблагоприятный признак в отношении развития кандидомикоза у больных хроническим пародонтитом, т.к. может способствовать возникновению обострений и утяжелению воспалительного процесса.

Сравнительный анализ влияния поляризованного полихроматического света на состояние микроциркуляторного русла у больных хроническим генерализованным пародонтитом выявил выраженную коррекцию микроциркуляторных нарушений как у больных легкой, так и средней степени тяжести. Обращает на себя внимание полное восстановление всех показателей до уровня здоровых лиц независимо от исходных микроциркуляторных нарушений, что подтверждалось увеличением интенсивности кровотока и вазомоторной активности в 2,0 раза при легкой степени тяжести и в 3,0 раза - при средней степени тяжести, что свидетельствует о выраженной мобилизации резервных возможностей микроциркуляторного русла под влиянием фототерапии. На фоне медикаментозной терапии вышеуказанные процессы улучшились лишь в среднем на 35%, что не сопровождалось приближением изучаемых показателей к значениям нормы.

Таким образом, включение поляризованного полихроматического света в лечебный комплекс при хроническом генерализованном пародонтите устраняет важнейший патогенетический механизм заболевания – нарушение микроциркуляции независимо от степени тяжести заболевания, что имеет важное значение для долгосрочного прогноза.

**Клиническая эффективность.** Проведение интегральной оценки динамики клинических проявлений воспалительного и дистрофического процессов в пародонте, с учетом специальных диагностических тестов, а также динамики специальных методов исследования, позволило определить более высокую терапевтическую эффективность применения поляризованного полихроматического света.

Общая клиническая эффективность фототерапии у больных хроническим генерализованным пародонтитом легкой степени составила 90%, при средней – 85%, что достоверно выше, чем при медикаментозной терапии (75% и 60% соответственно).

Высокая терапевтическая эффективность применения поляризованного полихроматического света у больных хроническим генерализованным пародонтитом подтверждалась и данными отдаленных наблюдений.

Так, ни у одного больного, получившего курс фототерапии, не было рецидива заболевания, лишь у 5-и больных через 15-17 месяцев появилась кровоточивость десен во время чистки зубов и приеме твердой пищи, что свидетельствует о необходимости проведения через 1 год профилактических курсов фототерапии, даже при стойкой ремиссии.

В контрольной группе эффект сохранялся у 60% больных лишь в течение 6-и месяцев и только у одной четверти больных до одного года.

Полученные результаты свидетельствуют о целесообразности включения поляризованного полихроматического света в лечебный комплекс больных хроническим генерализо-

ванном пародонтитом, т.к. этот метод является патогенетически обоснованным и высокоэффективным при любой степени тяжести течения заболевания.

Учитывая отсутствие в течение 1 года развития рецидивов заболевания у больных хроническим генерализованным пародонтитом, как легкой, так и средней степени заболевания, этот метод можно рассматривать как эффективный метод вторичной профилактики хронического генерализованного пародонтита.

## **ПРИМЕНЕНИЕ ПОЛИХРОМАТИЧЕСКОГО ПОЛЯРИЗОВАННОГО ИЗЛУЧЕНИЯ И ФОТОФОРЕЗА ХОЛИСАЛА ПОСЛЕ ДЕНТАЛЬНОЙ ИМПЛАНТАЦИИ**

Было обследовано 65 больных после дентальной имплантации, которым было установлено 138 внутрикостных имплантатов фирмы «Альфа-Био» (Израиль), по двухэтапной методике с последующим протезированием через 2-3 месяца. Все они были разделены на 3 группы, которым со вторых суток после дентальной имплантации проводили: фотофорез холисала (основная – 25 больных); фототерапию поляризованным полихроматическим светом (сравнение – 25 больных) и контрольная группа – 15 больных, которым проводилась базисная терапия, включающая применение холисала и др. антисептических препаратов для обработки периимплантатных тканей (хлоргексидин, перекись водорода, фурацилин), аналогичная таковой в основных группах.

### **Результаты исследований**

Раннее купирование воспалительного процесса в послеоперационный период имеет важное значение не только для оценки результатов проведенной операции, но и для сохранения имплантата, а следовательно, восстановления жевательной функции, косметического дефекта и, в целом, улучшения качества жизни, особенно у молодого контингента больных.

У подавляющего большинства больных на вторые сутки после установки зубного внутрикостного импланта отмечались признаки локального воспаления, такие как болезненность, гиперемия и отек слизистой оболочки, фибринозный налет в области послеоперационного шва, повышения локальной температуры, у некоторых отмечался субфебрилитет и увеличение подчелюстных лимфатических узлов.

Применение фотофореза холисала и поляризованного полихроматического света на послеоперационную область способствовало более быстрому и выраженному купированию болевого синдрома, что в 82% и 70%, соответственно, случаев проявлялось уже через 2-2,5 часа. У этой же категории пациентов значительно снижалось проявление дискомфорта в полости рта. Хотя через сутки болевые ощущения вновь беспокоили больных, но в значительно меньшей степени.

При наблюдении после пяти процедур фотофореза холисала отмечалось более выраженное и стойкое купирование болевого синдрома и других признаков локального и общего воспаления по сравнению с фототерапией ( $p < 0,05$ ) и местным применением холисала ( $p < 0,01$ ).

После курса фотофореза холисала ни у одного больного не определялось ни признаков локального воспаления, ни реакции целостного организма на проведенное оперативное вмешательство, в то время как в группе сравнения и контроля в среднем в 12% и 28% слу-

чаев, соответственно, еще отмечались признаки локального воспаления. Увеличения лимфатических узлов и повышения температуры тела не отмечалось ни у одного больного.

Принимая во внимание общепринятое мнение о том, что любое оперативное вмешательство за счет повреждения целостности тканей может сопровождаться повышением локальной температуры, был изучен ее уровень в различные сроки после проведенной дентальной имплантации.

У всех наблюдаемых больных на вторые сутки после установки дентального имплантата в области оперативного вмешательства отмечалась выраженная гипертермия до  $37,8 \pm 0,9^\circ\text{C}$  при норме  $32,4 \pm 0,2^\circ\text{C}$ , ( $p < 0,001$ ). Повышенный уровень температуры объективно подтверждал наличие воспалительного процесса в данной области.

После пяти процедур фотофореза холисала у всех наблюдаемых больных отмечалось достоверное снижение локальной температуры, значения которой достигали физиологической нормы. В группе сравнения и особенно контроля, хотя и наблюдалось достоверное снижение локальной температуры, однако ее уровень не достигал нормальных значений и составлял еще в среднем  $34,6 \pm 0,2^\circ\text{C}$  и  $35,7 \pm 0,3^\circ\text{C}$  соответственно.

Принимая во внимание данные литературы о том, что при дентальной имплантации значительно нарушаются процессы микроциркуляции в послеоперационной области, было изучено состояние микроциркуляции методом ЛДФ в области оперативного вмешательства в сравнительном аспекте со здоровой стороной.

У обследованных больных на вторые сутки после проведенной дентальной имплантации было выявлено достоверное снижение индекса эффективности микроциркуляции (в 2,5 раза) по сравнению со здоровыми лицами.

Полученные результаты свидетельствовали о значительном нарушении микроциркуляции как в артериолярном звене за счет выраженной гиперспастики, так и в веноулярном звене в виде выраженных застойных явлений, что подтверждало наличие воспаления в изучаемой области.

Под влиянием фотофореза холисала наблюдалась нормализация кровотока в веноулярном и артериолярном звеньях микроциркуляции, что подтверждалось восстановлением до нормальных значений всех изучаемых показателей лазерной доплеровской флоуметрии и, что особенно важно, индекса эффективности микроциркуляции.

У больных группы сравнения отмечались достоверные, но менее значимые позитивные изменения, в то время как в контрольной группе отмечалась лишь тенденция к улучшению кровотока в веноулярном звене.

Таким образом, применение фотофореза холисала способствует восстановлению нарушенных процессов в микроциркуляторном русле, что является важным для укрепления импланта и профилактики развития воспалительных и дистрофических процессов, особенно в раннем послеоперационном периоде. Это улучшает и долгосрочный прогноз и, в целом, может рассматриваться как метод, улучшающий качество проведенной имплантации и способствующий профилактике развития послеоперационных осложнений (перимплантиты, отторжение имплантов).

Важное значение при проведении дентальной имплантации имеет состояние костной ткани, поражение которой может возникать еще задолго до оперативного вмешательства в связи с наличием адентии и усугубляться травматизацией костной ткани при установке импланта.

В связи с этим, было изучено состояние структуры костной ткани методом ультразвуковой остеометрии.

При остеометрическом обследовании у всех наблюдаемых больных отмечалось значительное разряжение костной ткани, о чем свидетельствовало достоверное снижение скорости распространения ультразвука в поврежденном участке по сравнению с нормальными показателями.

Фотофорез холисала вызывал более выраженное усиление и ускорение процессов остеорегенерации, что подтверждалось увеличением скорости распространения ультразвуковой волны до нормальных значений через месяц после дентальной имплантации и сохранялось до 6 месяцев.

В группе сравнения, хотя и отмечалось достоверное увеличение скорости распространения ультразвуковой волны, однако ее значения еще не достигали нормальных величин и лишь через 6 месяцев приблизились к норме.

В контрольной группе через месяц отмечалась лишь тенденция к улучшению структуры костной ткани в послеоперационной области, однако ее полного восстановления не наблюдалось даже через 6 месяцев, что подтверждалось результатами рентгенологического исследования.

Таким образом, применение фотофореза холисала у больных после дентальной имплантации способствует более быстрому восстановлению структуры костной ткани до уровня здоровых лиц, что имеет важное значение в повышении качества проводимого оперативного вмешательства и укреплении имплантата.

Большое значение при оперативных вмешательствах, в частности при установке внутрикостного импланта, для оценки долгосрочного прогноза имеет состояние естественного и локального иммунитета полости рта.

В связи с этим, были изучены показатели естественного иммунитета, характеризующие местную неспецифическую резистентность организма и состояние локального иммунитета по содержанию секреторного иммуноглобулина А в слюне.

При обследовании больных на второй день после установки внутрикостных имплантов было выявлено достоверное снижение ( $p < 0,05$ ) показателей фагоцитарной активности лейкоцитов (ФАЛ) и фагоцитарного индекса (ФИ), лизоцима в слюне и  $slg A$  в слюне ( $p < 0,05$ ), что свидетельствует о выраженном снижении местной иммунной защиты, вызванной оперативным вмешательством.

При применении фотофореза холисала отмечалась выраженная коррекция нарушений естественного и локального иммунитета, что проявлялось высокодостоверным повышением всех изучаемых показателей до уровня здоровых лиц ( $p < 0,001$ ).

В группе сравнения также отмечались достоверные изменения, однако выраженные в меньшей степени ( $p < 0,05$ ).

В контрольной группе после курса лечения не только не отмечалось улучшения фагоцитарной активности и локального иммунитета, а даже наблюдалось некоторое их ухудшение, что связано, по-видимому, с воздействием антибактериальных средств, которые могут способствовать угнетению естественного и локального иммунитета.

Таким образом, применение фотофореза холисала вызывает выраженный иммунокорригирующий эффект, что имеет важное значение для профилактики осложнений после дентальной имплантации.

**Клиническая эффективность.** Оценка эффективности применения фотофореза холисала в раннем послеоперационном периоде у пациентов после дентальной имплантации осуществлялась на основании совокупного анализа регресса клинической симптоматики локального воспаления и динамики объективных методов исследования, в результате чего



было выявлено преимущество фотофореза холисала (100%) по сравнению с фототерапией (84,6%) и местным применением холисала (75%).

Преимущество применения фотофореза холисала в раннем послеоперационном периоде после дентальной имплантации подтверждалось также сохранением достигнутых результатов в течение всего периода наблюдения (6 месяцев) вплоть до установки зубных протезов. Рентгенологически у этих больных наблюдались явления выраженной остеопарации и остеоинтеграции в виде уменьшения не только зоны остеопороза в послеоперационной области, но и прорастания костных элементов внутрь конструкции импланта.

В группе сравнения качество полученных клинических результатов было несколько ниже. В 3-х случаях возникали начальные проявления периимплантита, что требовало специального лечения, но при этом, ни один имплантат не отторгся.

В контрольной группе за период наблюдения в сроки от 1-го до 3-х месяцев в 9-и случаях отмечалось развитие явлений периимплантита, что привело в 4-х случаях к отторжению установленных имплантатов, что при рентгенологическом исследовании подтверждалось наличием зоны разряжения до 5 мм. В остальных случаях в контрольной группе, даже при сохранении положительных результатов, также выявлялись зоны разряжения костной ткани, превышающие границы допустимых значений (1-2 мм).

Таким образом, результаты проведенных исследований свидетельствуют о том, что разработанный метод фотофореза холисала, примененный в ранний послеоперационный период (начиная со вторых суток) после дентальной имплантации, является патогенетически обоснованным и высокоэффективным методом профилактики развития периимплантитов, что обосновывает целесообразность его применения в дентальной имплантологии.

## **ПРИМЕНЕНИЕ ПОЛЯРИЗОВАННОГО ПОЛИХРОМАТИЧЕСКОГО СВЕТА ПОСЛЕ ТРАНСДЕНТАЛЬНОЙ ИМПЛАНТАЦИИ**

Проведены исследования у 76 больных после трансдентальной имплантации, с общим количеством установленных имплантов - 186. Имплантаты вводились в верхние фронтальные зубы с исходной подвижностью I степени. Все больные были разделены методом рандомизации на 2 группы, сопоставимые по возрасту, полу, количеству установленных имплантов, а также по клинико-функциональным характеристикам: I группу – основную, составили 39 пациентов, которым со 2-го дня на фоне базисного реабилитационного комплекса применяли полихроматический поляризованный свет; II группу – контрольную, составили 37 пациентов, которым применялся только базисный реабилитационный комплекс, аналогичный используемому в основной группе и включающий индивидуальную чистку зубов, полоскание полости рта 0,06% раствором хлоргексидина, а также сульфаниламиды и антигистаминные препараты.

### **Результаты исследования**

Операция трансдентальной имплантации во всех случаях заканчивалась полным устранением подвижности зуба сразу после введения титанового стоечного имплантата через подготовленный корневого канал в подлежащую костную ткань челюсти.

На вторые сутки после операции у подавляющего большинства больных (89%) отмечались субъективные и объективные признаки местного воспаления в послеоперационной

области. Субъективные проявления определялись жалобами больных на боль при жевании и надавливании в области введенного имплантата, ощущение дискомфорта в полости рта и в ряде случаев, при установке 3-4 имплантов, повышенную саливацию.

Объективно при осмотре полости рта у всех больных отмечалось изменение состояния слизистой оболочки полости рта в виде отечности и гиперемии, которая в ряде случаев (23%) приобретала цианотический оттенок. Одним из наиболее частых объективных признаков была болезненность и неприятные ощущения при пальпации послеоперационной области и перкуссии зубов. У большинства обследованных больных (72%) отмечалось умеренное повышение локальной температуры, что свидетельствовало о наличии локального воспаления, связанного с оперативным вмешательством.

Воздействие полихроматическим поляризованным светом все больные переносили хорошо. Уже во время первой процедуры уменьшались ощущения дискомфорта. Ни у одного больного под влиянием световых воздействий не наблюдалось усиления симптоматики ни на процедуре, ни в период последствий.

Сравнительный анализ регресса жалоб показал, что уже после 5 процедур у пациентов основной группы отмечалось купирование практически всех жалоб в 70-85% случаев, в то время как в контрольной группе даже после курса лечения еще в 25-31% случаев сохранялись вышеуказанные субъективные признаки. Эти субъективные и объективные признаки местного воспаления исчезали у больных контрольной группы лишь через 15-17 дней, хотя выраженность всех проявлений была значительно ниже исходных.

Динамика объективных признаков локального воспаления (гиперемия и отек слизистой, болезненность в послеоперационной области, повышение локальной температуры) полностью соответствовала регрессу основных жалоб.

Таким образом, включение в реабилитационный комплекс фототерапии с использованием полихроматического поляризованного света способствует более раннему купированию локального воспаления.

Для оценки противовоспалительного эффекта фототерапии с использованием полихроматического поляризованного света было проведено цитологическое исследование слюнной жидкости с изучением основных маркеров воспаления - нейтрофильных лейкоцитов и эпителиальных клеток.

У большинства больных на вторые сутки после установки трансдентального имплантата отмечался умеренный нейтрофильный лейкоцитоз в виде повышения содержания нейтрофильных лейкоцитов в 2 раза и повышение количества эпителиальных клеток в 1,8 раза, причем в 52% случаев отмечалась 5-я стадия созревания. Это свидетельствовало о нерезко выраженных проявлениях воспалительного процесса, что подтверждало данные клинического стоматологического обследования.

Сравнительный анализ результатов цитологического исследования выявил преимущество метода фототерапии. Уже после пяти процедур фототерапии отмечалась выраженная динамика в отношении содержания нейтрофилов и эпителиальных клеток, а к концу курса отмечалось полное восстановление цитологической картины до значений нормы, которое сохранялось в течение месяца. В контрольной группе динамика всех показателей была менее отчетливой и наблюдалась лишь в виде достоверного снижения в конце курса и нормализации через месяц после проведения базисных реабилитационных мероприятий.

Учитывая, что в основе развития дистрофических процессов, которые явились причиной патологической подвижности зубов и послужили основанием для оперативного вмешательства у наблюдаемых больных, является нарушение регионарной гемодинамики, было

изучено состояние локального кровотока методом реовазографии в исходном состоянии, после операции и в различные сроки раннего реабилитационного периода.

В исходном состоянии на 2-е сутки после проведенной операции у подавляющего большинства больных (91%) отмечался выраженный дефицит кровоснабжения в послеоперационной области по сравнению со здоровой симметричной стороной, что подтверждалось снижением реографического индекса почти в 2 раза. Указанные нарушения регионарной гемодинамики были обусловлены отмечающимся повышением тонуса артериальных сосудов, в результате чего нарушался достаточный приток крови в послеоперационную область. На этом фоне у 90% больных отмечались явления венозного застоя, о чем свидетельствовало повышение диастолического индекса в 1,8 раза за счет выраженной венозной сосудистой дистонии.

При включении в реабилитационный комплекс полихроматического поляризованного света наблюдалась выраженная коррекция локальной гемодинамики, выражающаяся в устранении явлений ишемии (восстановление до нормы реографического индекса) уже после 5-и процедур. Восстановление нарушенного локального кровотока осуществлялось за счет нормализации сосудистого тонуса в артериальном звене и увеличения венозного оттока. Полученные результаты сохранялись в течение всего периода наблюдения (1 месяц).

В контрольной группе позитивная динамика основных показателей реографии отмечалась лишь к концу курса реабилитации, однако в этот период они еще достоверно отличались от нормальных величин и приходили к норме лишь через месяц.

**Таблица 4**

Динамика реографического индекса у больных после трансдентальной имплантации под влиянием различных методов реабилитации ( $M \pm m$ )

Обследование	основная группа (n=14)	контрольная группа (n=14)
Норма (Om)	0,76 ± 0,03	
До лечения	0,41 ± 0,02 P1***	
После 5-и процедур	0,74 ± 0,04 P2***	0,46 ± 0,03 P1**, P3***
После курса лечения	0,75 ± 0,05 P2***	0,61 ± 0,02 P1**, P2**, P3**
Через 1 месяц	0,78 ± 0,03 P2***	0,72 ± 0,03 P2***

Примечание: достоверность различий: P1 - между нормой и при лечении, P2 - до лечения и после лечения, P3 – между основной и контрольной группами; \* -  $P < 0,05$ ; \*\* -  $P < 0,01$ ; \*\*\* -  $P < 0,001$ .

Таким образом, полученные результаты свидетельствуют о более выраженной компенсации кровообращения в послеоперационной области под влиянием полихроматического поляризованного света, что выгодно отличает его от базисного реабилитационного комплекса.

Как свидетельствуют данные литературы, патологическая подвижность зубов обусловлена наличием выраженных дистрофических процессов не только в пародонте, но и в первую очередь в костной ткани, которая в большей степени проявляется в альвеолярных отростках, особенно в межзубных перегородках. В связи с этим, было изучено состояние структуры костной ткани у наблюдаемых больных с помощью метода ультразвуковой остеометрии.

Как видно из таблицы 5, в исходном состоянии у наблюдаемых больных выявлялось снижение скорости распространения ультразвуковой волны в изучаемой области в среднем на 26,5% по сравнению с нормальными показателями. Это свидетельствует о нарушении структуры костной ткани в послеоперационной области, возможно за счет травматических повреждений во время оперативного вмешательства, хотя справедливо считается, что при введении тонких трансдентальных имплантатов, этот механизм повреждения сводится до минимума. Поэтому основной причиной нарушения структуры костной ткани у обследованных больных можно считать предоперационные дистрофические процессы в альвеолярном отростке челюсти.

Данные ультразвукового контроля структуры костной ткани свидетельствуют, что включение в реабилитационный комплекс в раннем послеоперационном периоде полихроматического поляризованного света способствует более выраженному усилению процессов репаративной остеорегенерации, что проявляется в достоверном увеличении скорости распространения ультразвуковой волны в костной ткани уже после пяти процедур, которая усиливалась к концу курса лечения, а уже через 6 месяцев структура костной ткани не отличалась от здоровых лиц.

**Таблица 5**

Динамика показателей ультразвуковой остеометрии у больных после трансдентальной имплантации под влиянием различных методов реабилитации ( $M \pm m$ )

Сроки исследования после операции	Основная группа (n=12)		Контрольная группа (n=12)	
	Скорость ультразвуковой волны (м/сек)	Разница с нормой	Скорость ультразвуковой волны (м/сек)	Разница с нормой
норма	3356±121,0			
до лечения	2384,8±111,3	26,7%	2368,7±107,5	26,3%
после курса лечения	2796,3±112,7 P1**	12%	2448,6±112,1 P2**	24,3%
через 1 месяц	3022,4±101,7 P1***	8%	2577,7±101,2 P2*	20,3%
через 6 месяцев	3373,1±115,9 P2***	0%	2737,5±117,5 P1**,P2*	15,5%

Примечание: достоверность различий: P1- по сравнению с нормой, P2 - с исходным уровнем, P3 - между основной и контрольной группами;

\* - P1 <0,05, \*\* - P <0,01, \*\*\* - P <0,001.

В контрольной группе процесс остеорегенерации протекал значительно медленнее и достоверное увеличение скорости ультразвуковой волны происходило лишь через полгода, однако и в этот период она еще значительно (на 15,5%) отличалась от здоровых лиц.

Изучение локального иммунитета на вторые сутки после проведенной операции показало, что в исходном состоянии было отмечено в целом по группе достоверное снижение содержания IgA слюны (табл.6). Сравнительный анализ показателей секреторного иммуноглобулина А в слюне больных основной и контрольной групп после проведения реабилитационных мероприятий выявил преимущество в иммунокорректирующем действии полихроматического поляризованного света по сравнению с базисным реабилитационным комплексом. Это выразилось в достоверно более значимой стимуляции локального иммунитета. При включении в реабилитационный комплекс полихроматического поляризованного света отмечалось восстановление сниженного в исходном состоянии секреторного иммуноглобулина А до нормальных значений.

**Таблица 6**

Динамика состояния локального иммунитета у больных после трансдентальной имплантации под влиянием различных реабилитационных методов (M±m)

Исследуемый показатель	норма	до лечения	после лечения	
			основная группа	контрольная группа
IgA г/л	0,25±0,01	0,17±0,012 P1***	0,26±0,02 P2***	0,19±0,013 P1**, P2*, P3**

Примечание: достоверность различий: P1 - по сравнению с нормой, P2 - с исходным уровнем, P3 - между основной и контрольной группами;

\* - P1 <0,05, \*\* - P <0,01, \*\*\* - P <0,001.

В контрольной группе, хотя и отмечалось к концу периода реабилитации повышение этого показателя, однако, его значение еще значительно отличалось от показателей нормы.

**Оценка клинической эффективности.** Совокупная оценка регресса клинической симптоматики и динамики результатов специальных методов исследования позволила установить, что включение в реабилитационный комплекс полихроматического поляризованного света способствует значительному повышению качества реабилитационных мероприятий. Это подтверждается тем, что у 93% больных основной группы отмечалось полное восстановление функциональной активности зубочелюстной системы и лишь в 7% случаев наблюдалось восстановление отдельных изучаемых показателей. Однако клинические признаки локального воспаления были купированы у всех больных. В контрольной же группе полное восстановление всех изучаемых показателей отмечено лишь у 64% больных, что достоверно ниже, чем в основной группе.

Высокая эффективность фототерапии подтверждалась данными отдаленных наблюдений. За весь период наблюдения (6 месяцев) ни у одного больного основной группы не было отмечено осложнения воспалительного характера, подвижности установленного трансдентального имплантата. Это подтверждалось данными ультразвукового и рентгено-

логического исследований, проведенных через полгода и показавших, что в этот период не отмечалось разряжения костной ткани ни вокруг импланта, ни вблизи окружающей костной ткани, что подтверждало прочность зубопротезной конструкции.

У больных контрольной группы лишь через месяц после завершения реабилитационных мероприятий у 91% больных наблюдалось купирование всех основных клинических признаков воспаления, нормализация цитологической картины десневой жидкости, коррекция локального кровообращения и иммунитета. Однако восстановление структуры костной ткани у этих больных через 6 месяцев отмечалось лишь в 84,5% случаев. У трех больных послеоперационная стабильность зуба и имплантата через месяц сменилась рецидивом и прогрессированием подвижности зубов.

Таким образом, полученные результаты свидетельствуют о том, что применение полихроматического поляризованного света способствует повышению качества ранней послеоперационной реабилитации больных после трансдентальной имплантации. Это подтверждается ранним (после 5-и процедур) купированием субъективных и объективных признаков воспаления, в том числе и нормализацией цитологической картины десневой жидкости. В основе повышения результативности реабилитации в раннем послеоперационном периоде с использованием данного вида фототерапии, лежит восстановление нарушенного локального кровообращения и устранение локального иммунного дефицита, что сопровождается укреплением структуры костной ткани. Это позволяет реализовать эффект устранения подвижности зубов и уменьшить перегрузку пародонта.

Все вышесказанное обосновывает необходимость включения в реабилитационный комплекс со вторых суток после проведения трансдентальной имплантации полихроматического поляризованного света.

## **ПРИМЕНЕНИЕ ФОТОТЕРАПИИ ПОЛИХРОМАТИЧЕСКИМ ПОЛЯРИЗОВАННЫМ СВЕТОМ ДЛЯ ПРОФИЛАКТИКИ ОСЛОЖНЕНИЙ ПОСЛЕ УСТАНОВКИ БРЕКЕТОВ**

Были проведены исследования у 93 пациентов с различными деформациями зубных рядов в возрасте от 12 до 19 лет, которым проводилось ортодонтическое лечение с использованием несъемных аппаратов - брекет-систем типа «Roth» компаний «Dentaurum», «Пумпа», «Кассис». Все пациенты были разделены методом рандомизации на три сопоставимые по возрасту, полу и клинико-функциональным характеристикам группы: I группу – основную 1, составили 31 пациент, которым на фоне профилактических гигиенических мероприятий проводили курс фототерапии полихроматическим поляризованным светом перед установкой брекет-систем; II группу – основную 2, составили 32 пациента, которым на фоне профилактических гигиенических мероприятий проводили 3 курса фототерапии полихроматическим поляризованным светом - перед установкой брекет-систем и через 6 и 12 месяцев; III группу – контрольную, составили 30 пациентов, которым проводились профилактические гигиенические мероприятия, включающие профессиональную гигиену полости рта, обязательное обучение индивидуальным методам гигиены с использованием специальных зубных паст.

### **Результаты исследований**

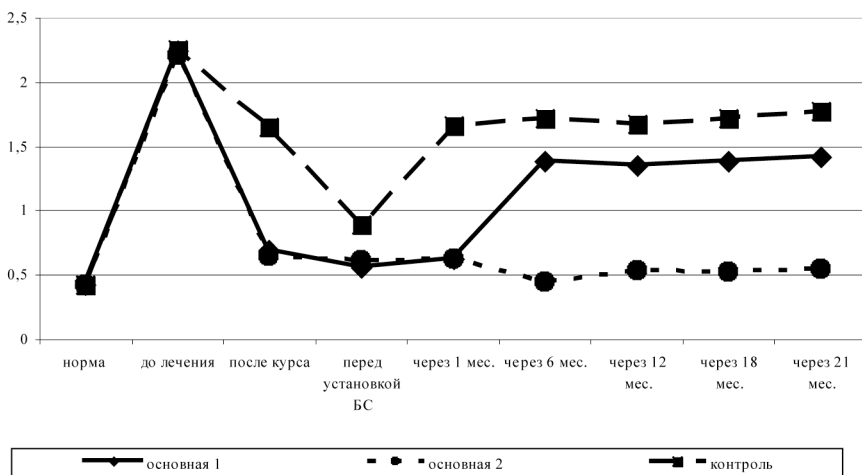
Учитывая, что качество гигиены имеет важное значение при проведении ортодонтической коррекции, мы изучили состояние гигиены полости рта (гигиенические индек-

сы Грин-Вермиллиона и Qugley-Hein и гингивальный - Силнес-Лоу) у лиц основных и контрольной групп после установки брекет-систем и в процессе наблюдения за ними в течение всего периода их ношения (18 месяцев) и через три месяца после снятия.

В исходном состоянии, до установки брекет-систем, по результатам изучения гигиенических индексов у всех без исключения больных, включенных в обследование, было выявлено неудовлетворительное гигиеническое состояние полости рта, о чем свидетельствовало достоверное превышение нормальных значений указанных индексов в 1,86-2,4 раза.

Под влиянием курса профилактической гигиены и фототерапии, проведенного перед установкой ортодонтической конструкции, отмечалось значительное повышение качества гигиены полости рта, соответствующее нормальному состоянию. В контрольной группе, благодаря проведению контролируемой гигиены полости рта, ее качество также соответствовало нормальному значению.

Для наглядности на рис.1 приведена динамика данных индекса Грина-Вермиллиона под влиянием различных методов фототерапии.

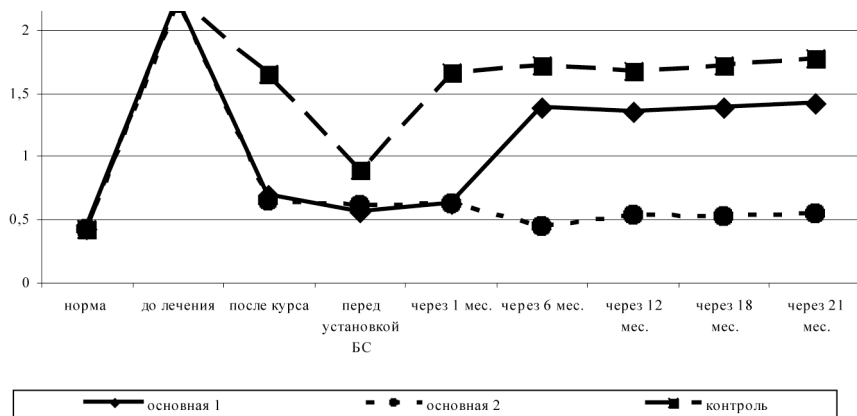


**Рис. 1.** Состояние качества гигиены полости рта при применении фототерапии в процессе ортодонтической коррекции по данным индекса Грина-Вермиллиона.

Под влиянием фототерапии высокое качество гигиены сохранялось в течение 6-и месяцев, чего не наблюдалось в контрольной группе. При проведении повторных курсов фототерапии через каждые 6 месяцев после установки брекетов, качество гигиены расценивалось как нормальное не только до 18-и месяцев, когда удаляли брекететы, но и спустя 3 месяца.

Таким образом, для сохранения высокого качества гигиены полости рта у больных с несъемной ортодонтической аппаратурой необходимо проведение повторных курсов фототерапии через 6 месяцев.

Подобная динамика отмечалась при изучении признаков воспаления десны (рис.2), которые наблюдались в исходном состоянии и соответствовали преимущественно легкой у 56% и у 44% средней степени тяжести гингивита.

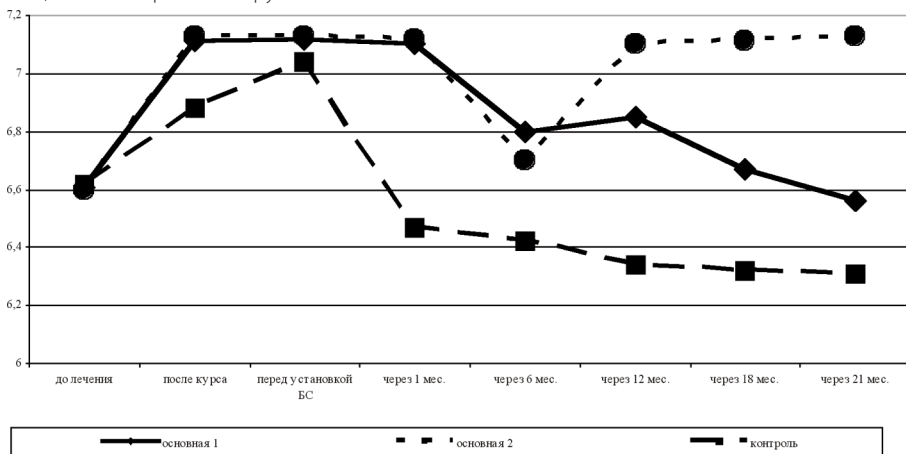


**Рис.2.** Динамика гингивального индекса Силнес-Лоу при применении фототерапии в процессе ортодонтической коррекции.

При изучении pH-метрии зубного налета (рис.3), в исходном состоянии у лиц, включенных в исследование, был выявлен сдвиг pH среды в кислую сторону в среднем по группе до значений 6,61, что рассматривается ведущими стоматологами как агрессивная кариесогенная ситуация.

После проведенной фототерапии (через 12 дней) отмечалось ощелачивание налета до нейтральных значений. Под влиянием гигиенических мероприятий в этот срок хотя и отмечалось повышение значений pH зубного налета, однако оно не достигало значений нейтральной среды.

Перед установкой брекетов pH зубного налета была нейтральной у больных как основных, так и контрольной групп.



**Рис.3.** Показатели pH-метрии в основных и контрольной группах в процессе ортодонтической коррекции.



Как показано на рис.3, через месяц после установки несъемных ортодонтических конструкций показатели рН-метрии зубного налета в контрольной группе резко снизились и почти достигли исходных величин, в то время как в основной группе в этот период отмечалась нейтральная среда зубного налета. Лишь через 6 месяцев у больных основной группы отмечалось смещение показателей рН в кислую сторону, однако их значения достоверно были выше исходного уровня и значений в контрольной группе.

Проведенные в этот период повторные курсы фототерапии с использованием полихроматического поляризованного света вызвали повышение рН среды до нейтрального уровня, который сохранялся в течение всего периода наблюдения. На ее стабильность не оказало влияния и снятие ортодонтической аппаратуры.

В контрольной группе к моменту снятия брекет-систем и в последующие 3 месяца показатели рН среды зубного налета уменьшались и к концу периода наблюдения (через 21 месяц) были достоверно ниже исходных значений, что свидетельствовало о создании условий для развития кариеса.

Таким образом, применение повторных курсов фототерапии способствует не только повышению качества гигиены, но и восстановлению нейтральной среды зубного налета, что лежит в основе купирования умеренно выраженных воспалительных явлений в тканях пародонта.

Учитывая, что при аномалиях и деформациях прикуса нарушаются процессы микроциркуляции и трофики, что способствует развитию воспаления тканей пародонта, нами было изучено состояние микроциркуляторного русла методом ЛДФ.

В исходном состоянии у лиц, включенных в исследование, наблюдалось существенное нарушение гемомикроциркуляции в тканях пародонта, что проявлялось снижением интенсивности капиллярного кровотока в 1,5 раза, а также снижением основного показателя ЛДФ - индекса эффективности микроциркуляции (ИЭМ) на 67%.

В основной группе с одним курсом фототерапии после снятия ортодонтической конструкции отмечалось уменьшение проявлений нарушения микроциркуляции, преимущественно за счет уменьшения застойных явлений, наряду с усилением артериолярного кровотока, что сопровождалось достоверным повышением индекса эффективности микроциркуляции.

В основной группе с повторными курсами фототерапии отмечалось повышение эффективности микроциркуляции как по артериолярному, так и по венулярному руслам за счет устранения повышенного внутрисосудистого сопротивления.

Таким образом, при повторных курсах фототерапии с использованием полихроматического поляризованного света на фоне ортодонтического лечения отмечалось полное восстановление всех показателей ЛДФ до нормальных значений, что имеет важное значение для профилактики развития воспалительных и дистрофических осложнений.

Учитывая, что при деформациях зубных рядов, особенно при скученности зубов, нарушается состояние структуры костной ткани, которое еще больше усугубляется нередким удалением зубов перед установкой брекет-систем, было изучено состояние костной ткани методом ультразвуковой остеометрии до и после установки брекетов.

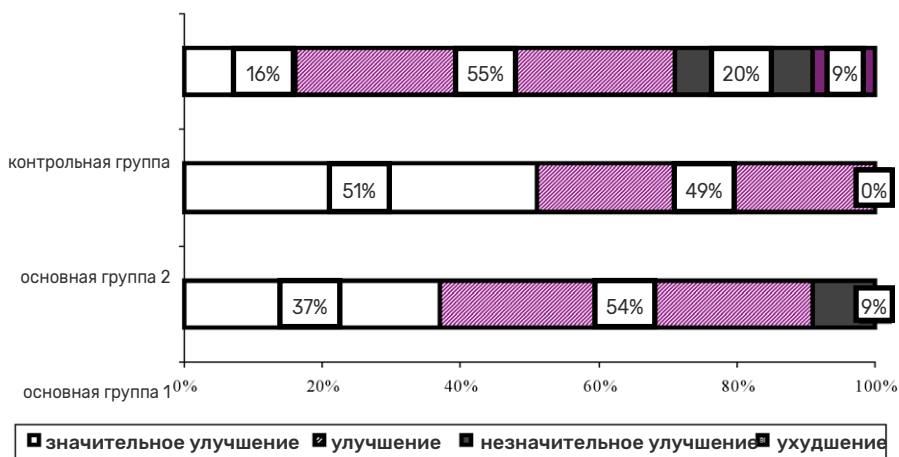
В исходном состоянии при остеометрическом обследовании у всех наблюдаемых больных скорость распространения ультразвука в поврежденном участке была сниженной, в среднем на 28-30% по сравнению с нормальными показателями. В контрольной группе после снятия брекет-систем состояние структуры костной ткани существенно не изменилось.

В основной группе с одним курсом фототерапии отмечалось достоверное увеличение скорости ультразвуковой волны, что свидетельствовало об улучшении структуры костной ткани.

В основной группе с повторными курсами фототерапии скорость распространения ультразвуковой волны приблизилась к нормальным значениям, что чрезвычайно важно для укрепления зубов и стабилизации прикуса, достигнутого при установке брекетов.

Таким образом, фототерапия поляризованным полихроматическим светом обладает выраженным остеорегенерирующим эффектом, степень которого увеличивается при проведении повторных курсов.

**Оценка клинической эффективности.** Эффективность применения фототерапии в процессе ортодонтического лечения основывалась на динамике показателей гигиенических и гингивального индексов, микроциркуляции и ультразвуковой остеометрии до установки, после снятия брекет-систем и спустя 3 месяца.



**Рис.4.** Эффективность применения фототерапии после снятия брекет-систем (непосредственные результаты).

Как видно на рис.4, наиболее выраженный эффект после удаления несъемных ортодонтических конструкций, выражающийся в отсутствии признаков воспаления тканей пародонта, отмечался в основной группе при проведении повторных курсов фототерапии (51% - «значительное улучшение» и 49% - «улучшение»). В основной группе при применении одного курса фототерапии, хотя и был получен высокий терапевтический эффект, приближающийся к результатам предыдущей группы, однако качество полученных результатов было достоверно ниже. В контрольной группе качество полученных результатов было значительно ниже по сравнению с основными группами.

Исследования, проведенные через 3 месяца после снятия брекет-систем и одновременной санации полости рта по показаниям, выявили преимущество лечебно-профилактического комплекса с использованием трех курсов фототерапии, что доказывалось сохранением высокого качества гигиены полости рта, отсутствием развития кариоз-

ного и воспалительного процессов.

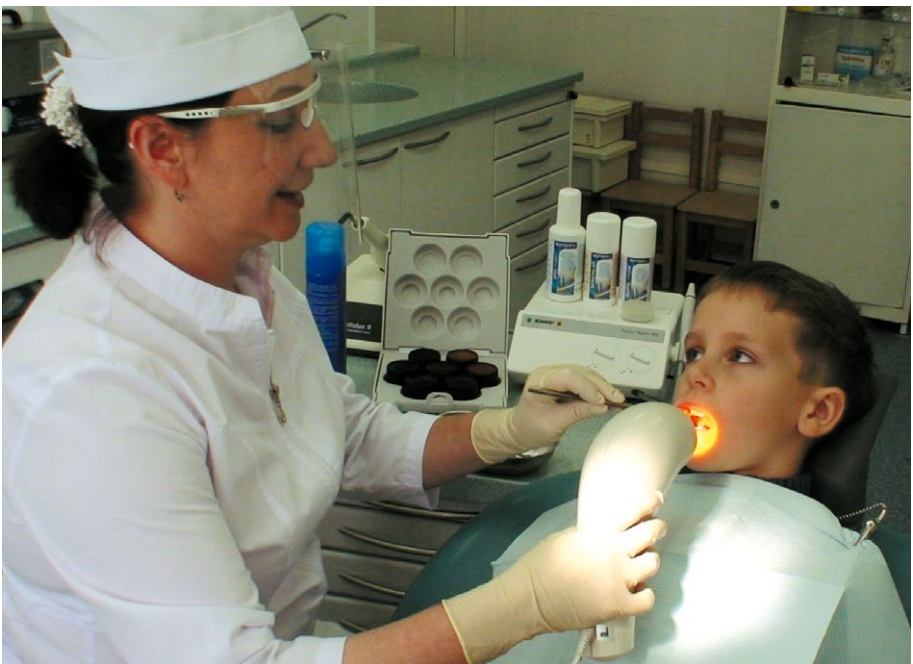При применении одного курса фототерапии перед установкой брекет-систем, через 3 месяца после их удаления и санации полости рта не было отмечено ни одного случая возникновения кариеса, но наблюдалось развитие воспалительного процесса пародонта у 2-х больных.

У больных контрольной группы через 3 месяца после снятия брекет-систем наблюдалось не только выпадение 2-х ранее установленных пломб, но и у 2-х появление тенденции к рецидивированию смещения зубов.

Таким образом, полученные результаты свидетельствуют о необходимости использования фототерапии поляризованным полихроматическим светом не только перед, но и через 6 и 12 месяцев после установки несъемной ортодонтической аппаратуры.

## ЗАКЛЮЧЕНИЕ

Таким образом, в результате проведенных исследований было установлено, что полихроматический поляризованный свет от аппаратов «БИОПТРОН» обладает выраженным противовоспалительным, противоотечным, репаративно-регенеративным, анальгетическим, иммунокорректирующим и вазокорректирующим действием, что позволяет рекомендовать его для применения в широкой клинической практике не только для лечения стоматологических заболеваний, но и для профилактики возможных осложнений после различных оперативных вмешательств.



## СПИСОК ЛИТЕРАТУРЫ

1. Васильева Н.Ф. Отчет о работе по изучению клинической эффективности лампы «Biopton compact» в отоларингологической практике. //Результаты использования и методики применения прибора «Биоптрон» в клинической практике российских врачей стр. 46-47.
2. Данилевский Н. Ф., Зинченко ТВ., Кодола Н.А. Фототерапия в стоматологии. — Киев: Здоров'я, 1984. — 184 с.
3. Зазулевская Л.Я. Светотерапия «Биоптрон» - новое слово в пародонтологии. //Материалы науч.-практ. конференции «Новые направления в использовании светотерапии «Биоптрон». Стр. 24-26.
4. Злобина С.В. Применение прибора «Биоптрон компакт» в стоматологической практике. //Материалы науч.-практ. конференции «Новые направления в использовании светотерапии «Биоптрон». Стр. 27-28.
5. Иванова О.Л., Кочергин Н.Г. Отчет о результатах клинических испытаний лампы «Biopton compact» в дерматологической практике. //Результаты использования и методики применения прибора «Биоптрон» в клинической практике российских врачей. Стр. 5-8.
6. Исаева М.И., Дорошенко Г.М., Федутин А.В. Опыт применения лампы «Биоптрон». //Результаты использования и методики применения прибора «Биоптрон» в клинической практике российских врачей. Стр. 67-69.
7. Кравченко В.В. Поляризованный свет биоптронной лампы фирмы Цептер. //Результаты использования и методики применения прибора «Биоптрон» в клинической практике российских врачей. Стр. 62-65.
8. Лапаева И.А. Светотерапия Биоптрон в клинической практике Российских врачей. //Материалы науч.-практ. конференции «Новые направления в использовании светотерапии «Биоптрон». Стр. 8-9.
9. Лузан С.Г., Гордиенко А.С., Кириллова Е.А. Результаты лечения лампой «Биоптрон». //Результаты использования и методики применения прибора «Биоптрон» в клинической практике российских врачей. Стр. 40-41.
10. Лукомский Г.И., Антропова Н.В., Чочия С.Л. Отчет о работе по изучению клинической эффективности лампы Biopton compact в хирургической практике. //Результаты использования и методики применения прибора «Биоптрон» в клинической практике российских врачей. Стр.18-20.
11. Мамаева Н.Н. Отчет о работе по изучению клинической эффективности лампы «Biopton compact» в стоматологической практике. //Результаты использования и методики применения прибора «Биоптрон» в клинической практике российских врачей. Стр. 46.
12. Миненков А.А., Орехова Э.М., Козлов В.И., Кончугова Т.В. и др. Применение в физиотерапии импульсного, импульсно-периодического инфракрасного (0,8-0,9 мкм) лазерного излучения. //Пособие для врачей. —М., -2001., 30 стр.
13. Морозова Г.А. Ортопедические методы и лазерное излучение в системе комплексной терапии генерализованного пародонтита: Автореф. дис. . . канд. мед. наук. – Смоленск. – 1998. – 17 с.
14. Павлецов Ю.И., Гамазинова И.В. Отчет о работе по изучению клинической эффективности лампы «Биоптрон». //Результаты использования и методики применения прибора «Биоптрон» в клинической практике российских врачей. Стр. 55-56.
15. Пономаренко Г.Н. Лечебные эффекты неселективной хромотерапии. //Материалы науч.-практ. конференции «Новые направления в использовании светотерапии Биоптрон». Стр. 32-33.
16. Пухов А.Г., Кергетова Г.А. Анализ работы по использованию лампы «Биоптрон Компакт» в клинических условиях. //Результаты использования и методики применения прибора «Биоптрон» в клинической практике российских врачей. Стр. 76-78.
17. Самойлова К.А. Механизмы противовоспалительного, иммуномодулирующего, ранозаживляющего и нормализующего обмен веществ действия света прибора «Биоптрон». //Материалы науч.-практ. конференции «Новые направления в использовании светотерапии «Биоптрон». Стр. 10-14.
18. Троник Т.И. Результаты применения светотерапии в дерматологической практике. //Результаты использования и методики применения прибора «Биоптрон» в клинической практике российских врачей. Стр. 50-51.
19. Астребов А.П., Шилко В.И. Сравнительный анализ терапевтической эффективности применения продукции медицинского назначения фирмы «Zerter». //Результаты использования и методики применения прибора «Биоптрон» в клинической практике российских врачей. Стр. 42-44.